

Marcin Dolecki ZACZNIJMY OD PODSTAW

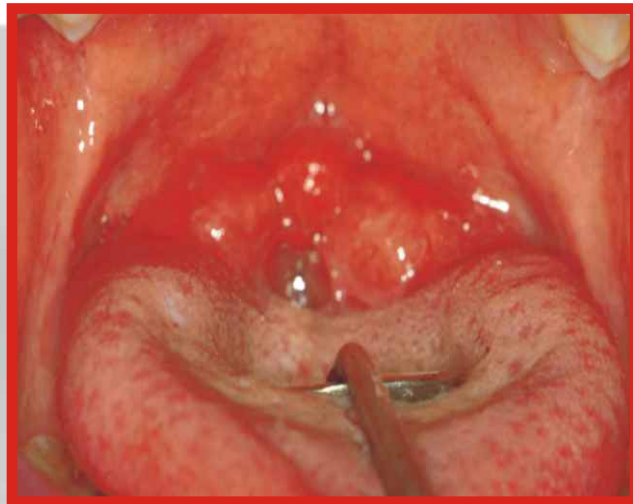
Budowanie czegokolwiek trzeba rozpocząć od solidnych fundamentów, postaram się zatem przekazać w poniższym artykule zasady, którymi warto się kierować podczas przystępowania do leczenia ortodontycznego. Bez zrozumienia i przyswojenia ich bardzo trudno przeprowadzić przewidywalne, zakończone sukcesem leczenie. W ortodoncji, tak jak w każdej innej dziedzinie medycyny, leczenie powinno być nakierowane głównie na usunięcie przyczyn zaburzenia, tak by nie „przykrywać” prawdziwego problemu poprzez np. dopasowywanie ilości zębów do nieprawidłowo ukształtowanych i umiejscowionych względem siebie kości. Na ogół przyczyną wady zgryzu jest jakieś zaburzenie czynnościowe, takie jak zaburzenia oddychania przez przerośnięte środkowe lub podniebienne migdałki, alergiczny obrzęk śluzówki nosa, polipy uniemożliwiające oddychanie przez nos, co zwięża górny łuk i otwiera zgryz. Przerośnięte migdałki podniebienne mogą wspomagać i utrwalać polykanie z wypychaniem języka do przodu, co z kolei może prowadzić do protruzji siekaczy lub przodozuchwia (ryc. 1). Dlatego skuteczne leczenie ortodontyczne musi odbywać się w następującej kolejności:

- 1) leczenie zaburzeń czynnościowych
- 2) leczenie zaburzeń kostnych
- 3) leczenie zaburzeń zębowych

Pominięcie któregoś z etapów leczenia w przypadku, gdy one istnieją, prowadzi do nieuchronnych powikłań - braku stabilności osiągniętych rezultatów. Gdy nie likwiduje się przyczyn, maskuje się tylko problem.

Szeroka diagnoza klucz do sukcesu

Każde leczenie w tym leczenie ortodontyczne, powinno się opierać na solidnych podstawach. Podstawą w naszym przypadku jest wszechstronna diagnoza, bazująca na powyższym trzyetapowym podziale. W dokumentacji kursu Rondeau Seminars znajduje się dokładna, czternastostronicowa karta diagnostyczno-terapeutyczna, która „za rękę” przeprowadza lekarza przez proces diagnostyczno-terapeutyczny (ryc. 2). Początkujący lekarz ma komfort niemożności pominięcia istotnych szczegółów. Zaczynamy, jak zwykle od wywiadu. W wywiadzie powinno się badać wszelkie zaburzenia zdrowotne, zwłaszcza te, prowadzące do uszkodzeń kośćca twarzy (zaburzenia oddychania o różnorodnej etiologii, urazy, zaburzenia ogólnoustrojowe), jak i stawu skroniowo-żuchwowego (wypadki lokomocyjne, urazy, nawyki). W wywiadzie



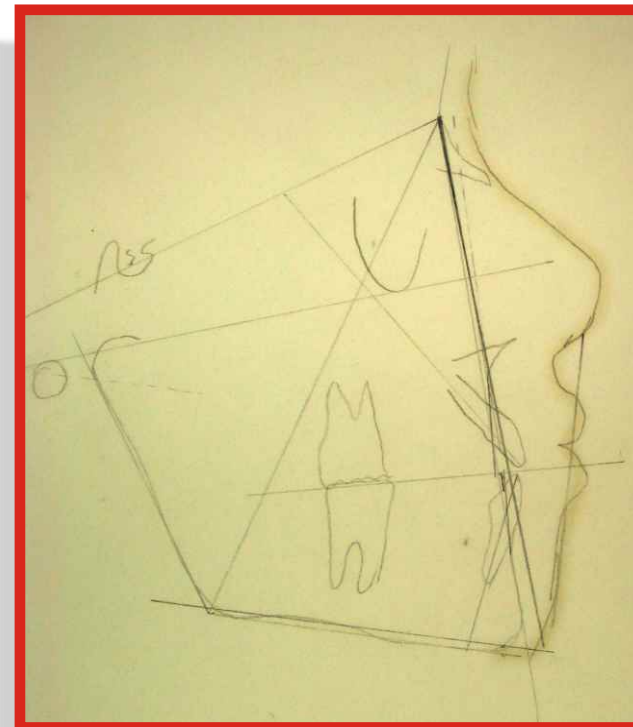
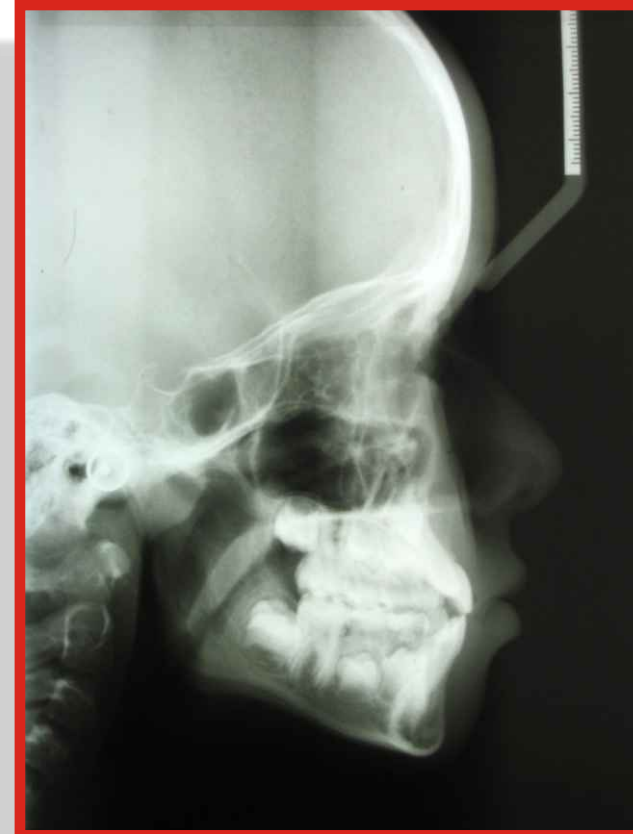Ryc. 1. Przerośnięte migdałki podniebienne powodują podczas polykania "ucieczkę" języka do przodu, a w konsekwencji poprzednie zaburzenie zgryzu.

dotyczącym objawów zaburzeń SSZ sprawdzamy zaburzenia snu, jedzenia, oddychania, wymowy, bóle głowy, zawroty głowy, bóle uszu, uczucie wypełnienia w uszach, mdłości i inne tego typu objawy.

Po zebraniu wyczerpującego wywiadu, należy skupić się na badaniu. Rozpocząć powinniśmy ZAWSZE od wykonania analizy cefalometrycznej. Jest to klucz do prawidłowej diagnozy. Nawet w przypadkach, które wydają się bardzo łatwe, trzeba koniecznie tę opinię zweryfikować. Dla dentysty ogólnego rozpoczynającego swą przygodę z ortodoncją, jest to badanie, które weryfikuje jego opinię, a także ukazuje niektóre szalenie istotne elementy czynnościowe, takie jak szerokość górnych dróg oddechowych (sprawdzamy, czy nie ma przerośniętych migdałków środkowego i podniebienne), a także weryfikujemy jeden z istotnych elementów decydujących o wyborze sposobu leczenia - profil pacjenta (ryc. 3). Same pomiary cefalometryczne umożliwiają nam ocenę, z jaką klasą



Ryc. 2



Ryc. 3 i 4. Prawidłowo wykonane zdjęcie i pomiary cefalometryczne nie tylko określają stosunki kostne i zębowe, ale również pokazują drożność górnych dróg oddechowych i odnoszą je do szalenie ważnego elementu, jakim jest profil pacjenta.

zaburzeń zgryzu mamy do czynienia, czy szczęka jest cofnięta (retrognatyczna), w normie czy prognatyczna, czy żuchwa jest retrognatyczna, w normie czy prognatyczna i jak to się wszystko ma do wysokości dolnego odcinka twarzy, czy jest to kostny zgryz zamknięty, w normie czy otwarty. Stosowana w Rondeau Seminars analiza cefalometryczna trzykrotnie weryfikuje każdy z powyższych pomiarów. Jeśli niedoświadczony lekarz popełni błąd w jednym pomiarze, odmienne pomiary sugerują dokładne sprawdzenie dokonanych badań. Z drugiej strony, czasami nietypowe umiejscowienie punktów kostnych może fałszować jakiś pomiar wtedy dwa pozostałe „wygrywają dwa do jednego” z niepasującym do całości obrazem.

Drugim zdjęciem rtg wymaganym do pełnego zdiagnozowania jest pantomogram. Dzięki niemu możemy obserwować stan poszczególnych zębów, ewentualny brak zawiązków i tym podobne lokalne problemy. Można również stwierdzić wstępnie, czy nie mamy do czynienia ze skrzywioną przegrodą nosa, przerostem małżowin nosowych itp. W razie wątpliwości, wykonujemy zdjęcia pojedynczych zębów.

W przypadku chorych ze stwierdzonymi objawami ze strony SSZ korzystne jest wykonanie zdjęć przezczaszkowych SSZ. Ich ocena wymaga jednak pewnego doświadczenia.

Szalenie korzystnym elementem (pod względem medycznym i prawnym) dokumentacji są zdjęcia pacjenta (postawa, en face, uśmiech, profil, wewnątrzustne zdjęcia łuków wykonane za pomocą lusterka) wykonane za pomocą najprostszyc aparatów cyfrowych. Łatwo jest zweryfikować od razu jakość takich zdjęć, przechować je na dysku komputera lub płycie CD. Zgodę na wykonanie i wykorzystanie zdjęć wyraża pacjent w znajdującym się w dokumentacji kursu „Porozumieniu informacyjnym”.

Badanie pacjenta powinno się rozpocząć od obserwacji postawy stojącej, siedzącej, sposobu polykania śliny. Patrzymy czy podstawowe płaszczyzny ciała są równoległe do podłoża i wzajemnie do siebie, czy nie mamy do czynienia z pochyloną pozycją oddechową, wskazującą na zaburzenie II klasy.

Zewnątrzustnym badaniem palpacyjnym badamy mięśnie głowy, szyi, wewnątrzustnym mięśnie skrzydłowe i żwacze. Bardzo wiele objawów bólowych poszczególnych mięśni ukazuje zaburzenia

oddechowe, zaburzenia stawu skroniowo-żuchwowego (zewnątrzotrebkowe). Badamy palpacyjnie okolice SSŻ, zatok, otworu bródkowego.

Poza oczywistym badaniem stomatologicznym (zęby, przyzębie, wszystkie elementy zgryzu żębowego), baczna uwagę zwracamy na czynnościowe aspekty jamy ustnej: wędzidełka, migdałki podniebienne itp. Mierzymy zasięg ruchów żuchwy, badamy czy tor otwierania żuchwy będzie prosty czy zaobserwujemy przekrzywienie toru, żuchwy, defleksję lub dewiację świadczące o stopniu zwyrodnienia każdego ze stawów skroniowo-żuchwowych. Sprawdzamy czy podczas otwierania żuchwy nie mamy do czynienia z klikaniem, trzaskami, trzeszczeniem lub z ograniczonym otwarciem żuchwy (zaburzenia wewnątrzotrebkowe).

Istotnym elementem ułatwiającym wybór trybu leczenia jest analiza modeli diagnostycznych. Wykonanie dokładnej analizy dolnego łuku, co do elementów „dodających” i „zabierających” miejsce w łuku jest możliwe jedynie na modelu. Szczegółowym pomiarem sprzyja wykonanie wysokiej jakości modeli. Prezentacja przypadku rodzicom lub pacjentowi na modelu wymaga wykonania estetycznego, namydlonego kompletu.

Po ustaleniu wszystkich elementów niezbędnych do postawienia diagnozy, opisujemy podsumowanie diagnozy na specjalnej stronie karty, gdzie zbiera się najistotniejsze dane wskazujące na konkretne zaburzenie. I znów rozbija się tu diagnozę, jak i plan leczenia na trzy etapy: czynnościowy, kostny i żębowy, uwzględniając osobno zaburzenia SSŻ, jako że w przypadku ich zaistnienia konieczne jest ich wyleczenie PRZED rozpoczęciem ustalania pożądanych stosunków kostnych i żębowych za pomocą leczenia ortopedyczno-ortodontycznego. Kolejnym etapem po ustaleniu, co trzeba zrobić jest wybór, „w jaki sposób” jakimi aparatami, jak zmodyfikowanymi i w jakiej kolejności. Bardzo często, również u dorosłych, rozpoczyna się leczenie ruchomymi aparatami czynnościowymi ortopedycznymi, ułatwiając i przyspieszając ich działanie czaszkowymi zabiegami manualnymi. Rozluźniamy w ten sposób szwy kostne i ustawiamy prawidłowo kości czaszki, ponieważ szalenie często zaburzeniom ortodontycznym towarzyszą zaburzenia ustawienia kości czaszki, które nie tylko prowokują wiele bólów „migrenopodobnych”, ale również stoją u źródeł zaburzeń ortodontycznych, które chcemy wyleczyć. Drugim etapem po zastosowaniu czynnościowych aparatów ortopedycznych jest zastosowanie aparatów stałych technik „straight wire”. Mówiąc trywialnie, po usunięciu przyczyn, ustawiamy kości (aparaty

czynnościowe) a potem ustawiamy zęby (aparaty stałe). Dzięki temu logicznemu postępowaniu i dzięki odpowiednio długiej fazie retencyjnej, tendencja do nawrotów jest zmniejszona do minimum.

Podczas prezentacji przypadku przedstawiamy również pacjentowi „Porozumienie informacyjne”, w którym informujemy o wszystkich ryzykach i uwarunkowaniach związanych z leczeniem ortodontycznym. Pacjent zostaje uświadomiony, że jesteśmy ogólnymi stomatologami leczącymi ortodontycznie swoich pacjentów, że ukończyliśmy stosowne szkolenia. Po podpisaniu „Porozumienia” przez lekarza i pacjenta, przystępujemy do leczenia. Jego pierwszym etapem jest często skierowanie do laryngologa na konsultację i ewentualne usunięcie migdałków środkowego, podniebniennych, lub wszystkich lub podjęcie leczenia alergii w celu zlikwidowania jednej z powszechnych przyczyn zaburzeń ortodontycznych, jaką jest niedrożność górnych dróg oddechowych. Dopiero po usunięciu tych przyczyn zabieramy się do pracy.

ORTODONCJA DLA STOMATOLOGÓW OGÓLNIE PRAKTYKUJĄCYCH RONDEAU SEMINARS

lek. stom. Marcin Dolecki - dyplomowany wykładowca Rondeau Seminars
Zapraszam Państwa na poświęcony rewelacyjnej metodzie korygowania wad zgryzu cykl kursów praktycznych, które prowadzą cenięni i uznani na świecie specjaliści z dr. Brockiem Rondeau na czele, a w Polsce - lek. stom. Marcin Dolecki.

Unikalność tej cieszącej się w Polsce i na całym świecie ogromnym powodzeniem metody, jakiej mogą Państwa nauczyć nasi wykładowcy, polega na możliwości stosowania jej nie będąc specjalistą w dziedzinie ortodoncji.

Koszt uczestnictwa w 4-dniowym kursie praktycznym prowadzonym przez lek. stom. Marcina Doleckiego „Ortodoncja dla stomatologów ogólnie praktykujących Część I” wynosi 5.600,- zł i obejmuje:

- uczestnictwo w kursie i zajęciach praktycznych
- koszt materiałów niezbędnych do przeprowadzenia zajęć praktycznych
- podręcznik autorstwa dra Brocka Rondeau, w tłumaczeniu lek. stom. Marcina Doleckiego „Ortodoncja dla stomatologów ogólnie praktykujących”
- certyfikaty potwierdzające uczestnictwo w kursie
- koszt noclegów (dla osób korzystających) i 3 posiłków dziennie (dla wszystkich uczestników); koszt uczestnictwa dla osób niekorzystających z noclegów wynosi 5.300,- zł.

miejsce kursu: Łódź, hotel „Orbis” Grand, ul. Piotrkowska 72
termin: część I 22 do 25 kwietnia 2004 r. (czwartek-niedziela)
godziny trwania sesji: od 9.30 do 17.30 (istnieje ewentualność przedłużenia czasu trwania zajęć)
opłaty: rezerwacyjna w wysokości 1.000 zł do 28 lutego 2004 r.; pozostała część (odpowiednio 4.600 lub 4.300 zł) płatna do 17 kwietnia 2004 r. na konto UNO-DENTAL Bank Millennium 44 11602202 00000000 61866418

Część II 20-23 maja 2004 r., Łódź

Wszelkie informacje i zgłoszenia:

UNO-DENTAL, ul. Piotrkowska 72 pok. 340, 90-102 Łódź
tel.: (0-42) 630 10 21, faks: (0-42) 630 11 21
unodental@unodental.pl, www.unodental.pl